

Implantologische Versorgung im Frontzahnbereich

| Dr. Frank Spiegelberg

Bei dem Ersatz von Zähnen als wichtiges Attraktivitätsmerkmal für das Gesicht ist auf die Individualität besonders zu achten. Neben der individuellen Gestaltung der Implantatkrone ist auch die individuelle Form des mukogingivalen Interfaces für das ästhetisch natürliche Ergebnis von entscheidender Bedeutung. Der vorliegende Fall beschreibt die optimale Versorgung bei Nichtanlage im Frontzahnbereich.

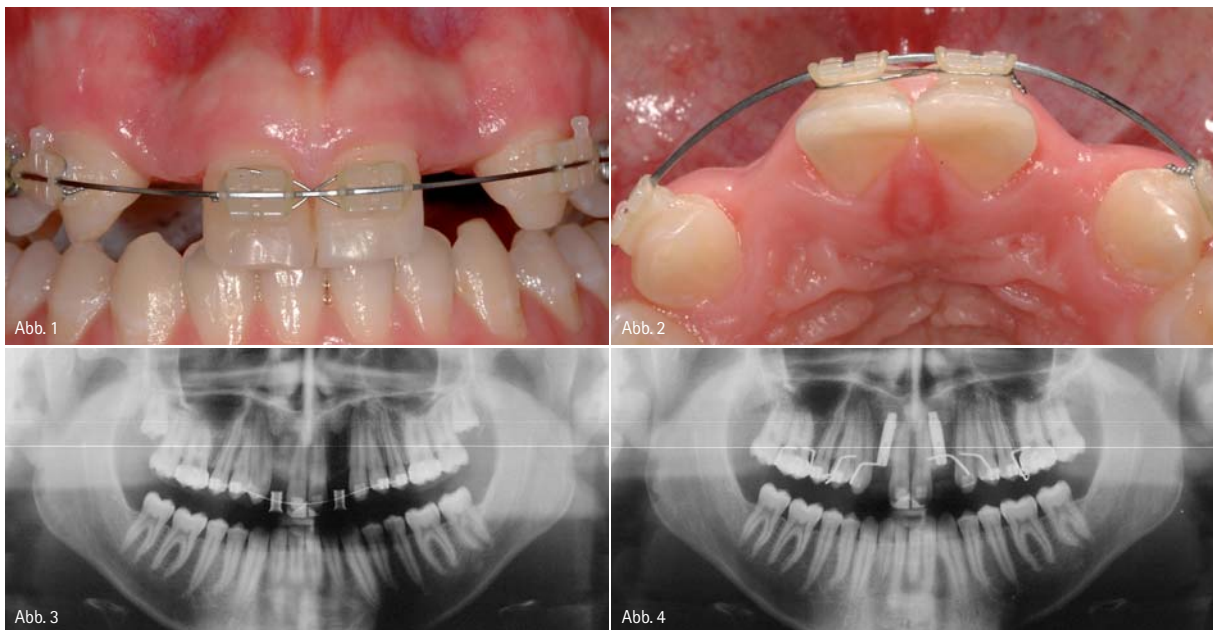


Abb. 1: Ausgangssituation frontal. – Abb. 2: Ausgangssituation okklusal. – Abb. 3: Panoramaröntgenbild mit Bohrschablone. – Abb. 4: Panoramaröntgen nach Implantation Regio 12 und 22.

Der 18-jährige Patient mit Nichtanlage 12 und 22 sowie 38 und 48 hatte sich in kieferorthopädische Behandlung zur Lückenöffnung im Oberkieferfrontzahnbereich begeben. Die entstandenen Lücken in Regio 12 und 22 wurden zunächst mit der kieferorthopädischen Apparatur im Sinne einer Interimsprothese optisch ersetzt. Der Zustand des übrigen Gebisses war ohne pathologische Befunde. Es fanden sich weder kariöser Befall noch Parodontopathien.

Zur Erarbeitung einer dauerhaften Lösung für den ästhetisch anspruchsvollen Frontzahnbereich wurde eine kieferchirurgische bzw. oralchirurgische Konsultation durchgeführt. Der operative Therapieplan beinhaltete, die verbleibenden, retinierten und verlagerten Weisheitszähne (18 und 28) durch Osteotomien zu entfernen und Regio 12 und 22 mit Implantaten zu versorgen. Durch die nicht angelegten lateralen Inzisivi war es zu einer Situation im Implantationsgebiet gekommen, die

eine frontale Knochenaugmentation notwendig machte. Die Strategie war es, die bei der operativen Entfernung der beiden retinierten, verlagerten dritten Molaren anfallenden kortikalen Knochendeckel für die Augmentation zu verwenden. Ergänzend sollten die bei den Osteotomien abgetragenen autologen Knochenpartikel mit Knochenersatzmaterial als Spongiosa Granulat (Bio-Oss®) gemischt werden und mit der Membran Bio-Guide® (Firma Geistlich, Baden-Baden) im Sinne der

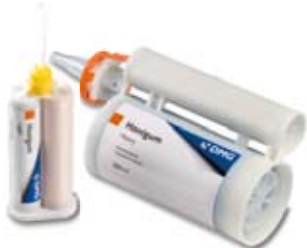

Honigum. Die Überwindung der Gegensätze.

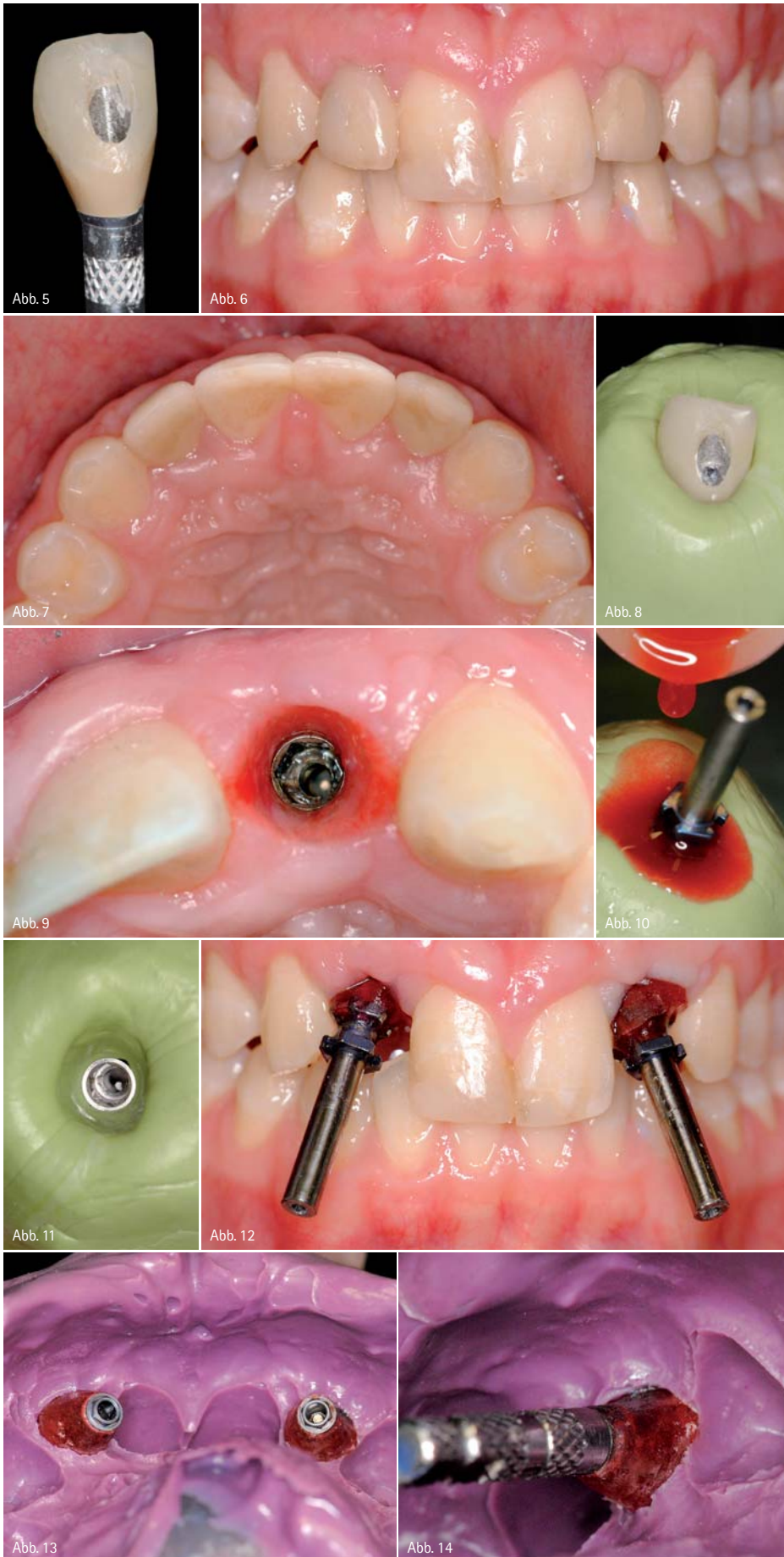
Abformmaterialien machen gern Kompromisse. Weil die rheologischen Eigenschaften Standfestigkeit und Fließfähigkeit sich normalerweise gegenseitig im Wege stehen. Honigum von DMG überwindet die Gegensätze. Denn dank seiner einzigartigen rheologisch aktiven

Matrix erreicht Honigum beste Werte in beiden Disziplinen. Und es freut uns, dass auch der renommierte »THE DENTAL ADVISOR« das zu schätzen weiß: Unter 50 A-Silikonem erhielt Honigum das beste »clinical rating«*.

www.dmg-dental.com



 **DMG**
Dental Milestones Guaranteed



Guided Bone Regeneration verwendet werden. Der Kortikalisdeckel soll hierbei das Knochenersatzmaterial stabilisieren (Containerfunktion). Die Membran dient der Vermeidung des Einwachsens konkurrierender Gewebe (GBR-Funktion) und zum Schutz vor Dislokation des partikulären Knochenaufbaus.

Für die Implantation wurde das SICace-System (Firma SIC, Basel/Schweiz) gewählt. Die chirurgische Planung erfolgte anhand einer klassischen Panoramaschichtaufnahme und entsprechenden Modellanalysen sowie der klinischen Diagnostik. Das implantologische Protokoll wurde nach dem SIC Bohrsystem durchgeführt. Die Chirurgie umfasste die Implantation, die operative Entfernung der Weisheitszähne und die beschriebene Knochenaugmentation.

Die Versorgung des Implantationssitus mit freien Gingivatransplantaten zur Auffüllung des Weichteildefizits erfolgte simultan mit der Freilegung.

Nach Osseointegration der Implantate in Regio 12 und 22 wurden diese chirurgisch freigelegt und direkt mit vertikal verschraubten Langzeitprovisorien versorgt. Diese waren individuell angefertigte kunststoffverblendete Langzeitprovisorien auf der Basis standardisierter Einbringpfosten. Hierbei wurde von dem Zahntechniker ein ideales Emergenzprofil gestaltet. Am Patienten wurde diese Vorgabe des Zahntechnikers noch durch mehrfaches Anpassen optimiert. Die labial liegenden Schraubenschacht-Öffnungen wurden im Mund mit Composite verschlossen.

Der Patient trug diese provisorische Prothetik über sechs Monate. Während dieser Zeit bildete sich, aufgrund der Unterstützung durch das Langzeitprovisorium, ein natürlich wirkendes Emergenzprofil aus. Dies war bei der nun

Abb. 5: Langzeitprovisorische Implantatkrone. – Abb. 6: Langzeitprovisorium-Kronen 12 und 22 von frontal. – Abb. 7: Langzeitprovisorium-Kronen von okklusal. – Abb. 8: Übertragung des Emergenzprofils in Silikon. – Abb. 9: Emergenzprofil. – Abb. 10: Individualisierung des Abdruckpfostens mit Pattern Resin®. – Abb. 11: Silikon Schlüssel mit Implantatanalog. – Abb. 12: Individualisierte Abdruckpfosten in situ. – Abb. 13: Abformung mit individuellem Abdruckpfosten. – Abb. 14: Fixierung der Implantatanaloge.



Abb. 15

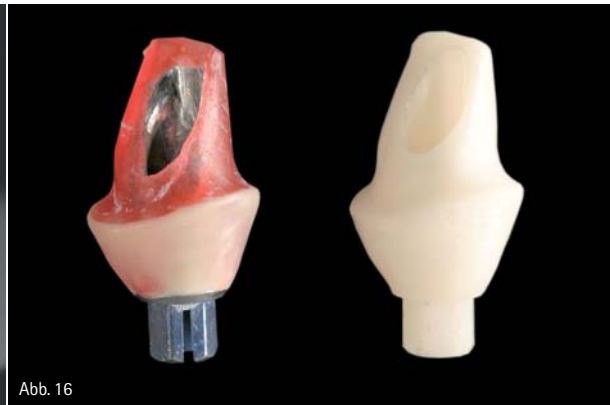

Abb. 16

Abb. 15: Aufbauten in 3-D. – Abb. 16: Modellation und fertiger gefräster Zirkondioxidaufbau.

folgenden Erstellung der endgültigen Versorgung von großer Bedeutung. Für die Abformung zur Anfertigung der definitiven Abutments und Implantatkronen wurden beide Langzeitprovisorien aus dem Mund entfernt, mit Implantatanalogen verschraubt und über diesen Weg die Basis der Langzeitprovisorien in ein Silikonmodell übertragen.

Standardisierte Abdruckpfosten wurden auf die im Silikonmodell fixierten Implantatanaloga aufgeschraubt. Mit einem Kaltpolymerisat (Pattern Resin®) konnte nun bereits der Abdruckpfosten dem Weichteilprofil entsprechend individualisiert werden. Mit diesen wurde nun wiederum eine Impregum® (Firma 3M ESPE) Abformung am Patienten durchgeführt. Ergebnis waren indivi-

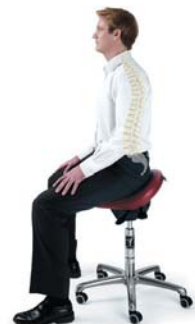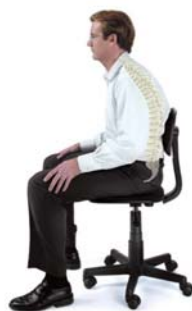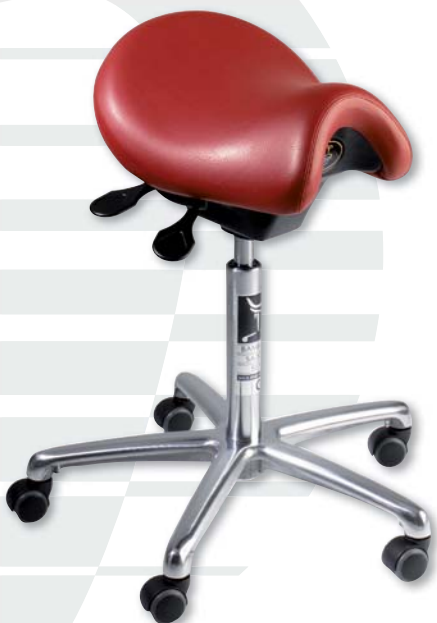duelle Abdruckpfosten, die durch den stabilen Kunststoff die Stützung des Emergenzprofils – auch der leicht kollabierenden periimplantären Weichteile – festhält.

Die Abutments und die Kronen konnten dann aus Vollzirkon und einer Verblendkeramik vom Zahntechniker angefertigt werden. Die Herstellung der Abutments wurde von der Firma simeda

ANZEIGE

Ergonomie

Perfekt positioniert – Bambach Sattelsitz Ergotherapeutischer Spezialsitz



X Verändert
Ihre Haltung

✓ Verändert
Ihr **Leben**

Vereinbaren Sie Ihren kostenlosen Demotermin!

Scan me



Video

www.hagerwerken.de

Tel. +49 (203) 99269-0 · Fax +49 (203) 299283

HÄGER
WERKEN

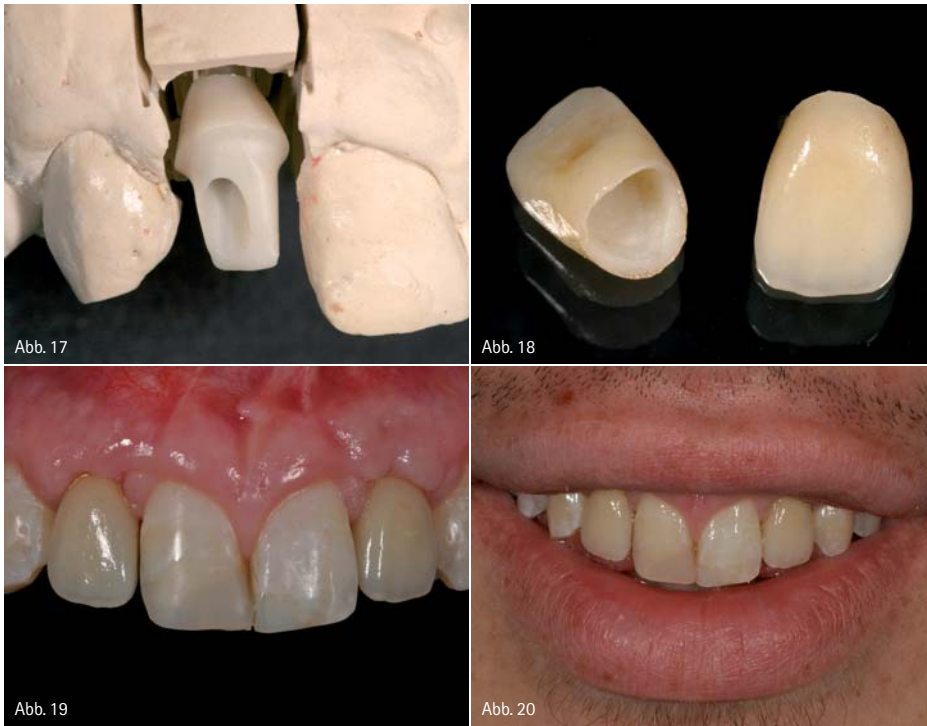

Abb. 17: Zirkondioxid Aufbau (Firma simeda medical, Eselborn) auf dem Modell. – Abb. 18: Vollkeramikronen. – Abb. 19: Implantatkronen in situ. – Abb. 20: Lächelnder Patient.

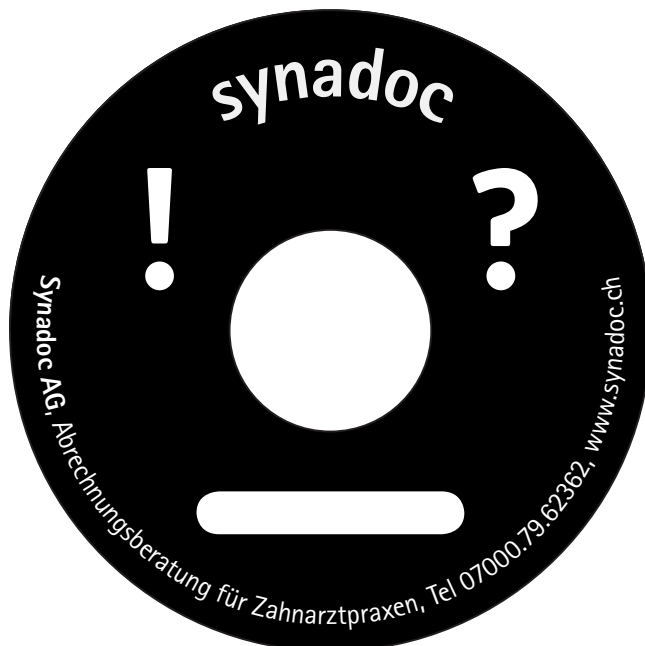(Eselborn/Luxemburg) per Fräsverfahren erstellt, die Kronen mit IPS e.max (Lithium-Disilikat-Glaskeramik) Keramik im zahntechnischen Labor geschichtet.
Die Eingliederung der endgültigen Prothetik erfolgte wieder in der Praxis.

Hier wurden die Kronen fein angepasst, die Okklusion kontrolliert und nach Überprüfung des optimalen Sitzes wurden die Schraubenkanäle mit Gutta-percha verschlossen und die Kronen mit einem Glasionomerzement zementiert.

Resümee

Die Nichtanlage der lateralen Inzisivi und der dritten Molaren ist ein im Rahmen der phylogenetischen Zahnreduktion relativ häufig anzutreffendes klinisches Bild. Während im Bereich der Molaren bei sonstiger ausreichender dentaler Abstützung und guter Kaufunktion eher die sich daraus ergebenden Vorteile eine Rolle spielen (besseres dentales Platzangebot), stellen fehlende Frontzähne ein großes ästhetisches Problem dar. Die Alternative zur Implantation – kieferorthopädischer Lückenschluss und eventuell ästhetische Umgestaltung der Eckzähne – kann bestenfalls als Kompromiss betrachtet werden. Den heutigen, immer stärker hervortretenden Ansprüchen seitens Patienten und Prothetikern genügt diese Lösung immer seltener. Die optimale Versorgung bei Nichtanlage in diesem optisch so exponierten Zahnbereich ist die Implantation. Vorliegender Fallbericht demonstriert die Herausforderung, aber auch den Erfolg der implantologischen Vorgehensweise bei bilateraler Nichtanlage der Oberkiefer-2er, bei gleichzeitigem Fehlen der unteren und operativer Entfernung der oberen Weisheitszähne. Als idealer Gingivaformer fungierten die eingesetzten vertikal verschraubten Langzeitprovisorien. Besonderheit dieses Falles war bereits die Individualisierung des Abdruckpfostens im Rahmen der Abformung mit Rekonstruktion des Weichteilprofils für die endgültige Prothetik.

ANZEIGE



kontakt.

Dr. Frank Spiegelberg

Schillerstraße 26

60313 Frankfurt am Main

Tel.: 069 21999244

Fax: 069 21939543

E-Mail: info@dr-spiegelberg.de

www.dr-spiegelberg.de

Dr. Dan Fischer vor 30 Jahren



Damals...



...wie heute

Tissue Management

Alles unter Kontrolle!

Blutstillung · Sulcus-Fluid-Kontrolle · Retraktion

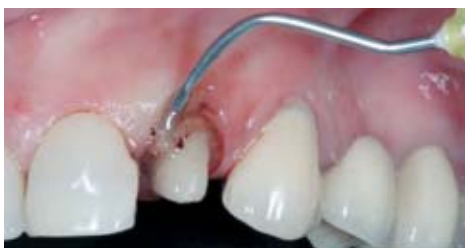Das Tissue Management System von Ultradent Products beginnt mit einer blitzschnellen und zuverlässigen Blutstillung. So ist die Grundlage gelegt für eine exakte Abformung.

In der Adhäsivtechnik werden präparierte Oberflächen vor Kontamination durch Blutungen und Sulcus Fluid bewahrt.



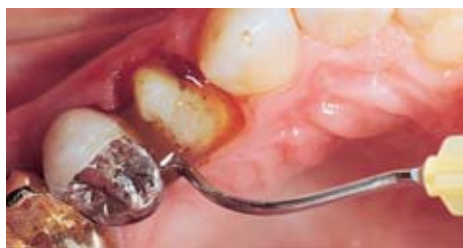
ViscoStat, ein Eisensulfat-Gel, bewirkt eine rasche, unmittelbare Koagulation; dies führt zu einer stabilen Blutstillung und einem sicheren Stopp des Sulcus Fluids.

ViscoStat Clear, ein visköses Aluminiumchlorid-Gel, ist vor allem im Frontzahnggebiet angezeigt. Es wirkt adstringierend, sorgt für ein Arbeitsfeld ohne Sulcus Fluid und stillt kleine Blutungen.

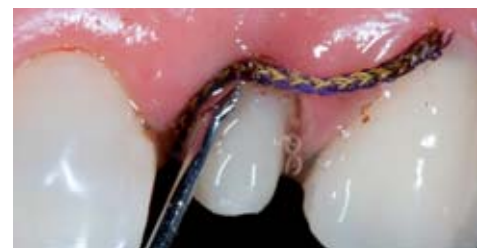

Der **Metal Dento-Infusor Tip** reibt das Hämostatikum intensiv in die Schleimhaut ein.

So wirkt **ViscoStat Clear** intensiv, Sulcus Fluid und kleinere Blutungen werden gestoppt.



Bei **ViscoStat** bewirkt das Einreiben, dass die Kapillaren durch Mikro-Koagel verschlossen werden. Eine stabile Blutstillung ist die Folge.



Der **Ultrapak CleanCut-Faden** lässt sich leicht in den Sulcus legen und drängt für eine optimale Retraktion sanft, aber wirksam die Gingiva ab.



Ultrapak CleanCut, ungetränkter Retraktionsfaden, schlauchförmig gestrickt aus 100 % Baumwolle, extrem saugfähig. Durch 6 verschiedene Stärken für jede Retraktionstechnik geeignet. Mit praktischer Längenskala und Cutter für exakten Schnitt.

ULTRADENT PRODUCTS · USA

UP Dental GmbH · Am Westhover Berg 30 · 51149 Köln
Tel 02203-359215 · Fax 02203-359222 · www.updental.de

Vertrieb durch den autorisierten und beratenden Dental-Fachhandel